Aus dem Veterinär-Anatomischen Institut der Universität Zürich
(Direktor: Prof. Dr. J. Frewein)

Topographisch-anatomische und histologische Untersuchungen der Sehnenscheiden, Schleimbeutel und Gelenkkapseln am Carpus der Ziege

INAUGURAL-DISSERTATION

zur Erlangung der Doktorwürde der Veterinär-Medizinischen Fakultät
der Universität Zürich

vorgelegt von
OTTO WICK
Tierarzt
von Zuzwil SG und Wuppenau TG

Genehmigt auf Antrag von
Prof. Dr. J. Frewein, Referent
Prof. Dr. Dr. h. c. H. Stünzi, Korreferent

Zürich 1981
Manutius-Presse, Frauenfeld


Digitized by the Internet Archive
in 2026

https://archive.org/details/IA41507203_0049

Aus dem Veterinär-Anatomischen Institut der Universität Zürich
(Direktor: Prof. Dr. J. Frewein)

Topographisch-anatomische und histologische Untersuchungen der Sehnenscheiden, Schleimbeutel und Gelenkkapseln am Carpus der Ziege

INAUGURAL-DISSERTATION

zur Erlangung der Doktorwürde der Veterinär-Medizinischen Fakultät
der Universität Zürich

vorgelegt von
OTTO WICK
Tierarzt
von Zuzwil SG und Wuppenau TG

Genehmigt auf Antrag von
Prof. Dr. J. Frewein, Referent
Prof. Dr. Dr. h. c. H. Stünzi, Korreferent

UNIV.
LEIDEN
BIBL.

INHALT

A. EINLEITUNG UND LITERATUR 5

B. MATERIAL UND TECHNIK 6

C. EIGENE UNTERSUCHUNGEN 8

I. Makroskopische Untersuchungen 8

1. Bursa subcutanea praecarpalis 8

2. Die Schleimbeutel des M. extensor carpi radialis 9

3. Die Sehnenscheide und die Schleimbeutel des M. abductor pollicis longus 10

4. Die Sehnenscheide des M. extensor digitalis communis 12

5. Die Sehnenscheide des M. extensor digitalis lateralis 13

6. Der Schleimbeutel des M. extensor carpi ulnaris 13

7. Die Sehnenscheide des M. flexor carpi radialis 14

8. Die Schleimbeutel der Mm. flexores digitales superficialis und profundus 14

9. Der Schleimbeutel des Lig. collaterale carpi mediale 15

10. Das Karpalgelenk 17

II. Mikroskopische Untersuchungen 19

1. Die Bursa subcutanea praecarpalis 19

2. Die Gelenkkapsel 21

3. Die Bursa subtendinea und die Vagina tendinis 21

D. DISKUSSION 23

E. ZUSAMMENFASSUNG 27

F. LITERATURVERZEICHNIS 28

G. ABBILDUNGEN 32

A. EINLEITUNG UND LITERATUR

In den letzten Jahren hat die Ziegenhaltung besonders in den Alpen und Voralpen eine steigende wirtschaftliche Bedeutung erhalten. Nach dem Jahresbericht 1979 der Schweizerischen Zentralstelle für Kleinviehzucht ist die Anzahl der Herdebuchtiere von 11'114 im Jahre 1973 auf 13'567 im Jahre 1979 gestiegen, und auch die Nachfrage nach Kitzfleisch und Ziegenkäse hat stark zugenommen.

In einigen Zuchtlinien verschiedener Rassen (Toggenburger, Saanen, Oberhasli-Brienzer) tritt die Karpalarthritis gehäuft auf und stellt ein ernstes Problem für den Züchter dar. Die Ziegen zeigen starke Auftreibungen im Bereich der Karpalgelenke und nicht selten erhöhte Körpertemperatur, gehen lahm und verlieren oft so stark an Gewicht, dass sie schliesslich notgeschlachtet werden müssen. Die wirtschaftlichen Schäden sind in diesen Fällen beträchtlich (Büchi, H.F., 1979; Muggli, J., 1980).
Eingehende Untersuchungen über die normale Anatomie der synovialen Einrichtungen, besonders an den Extremitäten, liegen bereits für das Pferd (Eichbaum, 1883; Müller, 1936), das Rind (Schmidtchen, 1906), den Hund (Walter, 1908) und das Schwein (Exner, 1962; Nielsen, 1968) vor. Farbige Darstellungen sind für das Pferd, das Rind und den Hund vorhanden (Vollmerhaus, 1965). Brosche (1963) hat Untersuchungen bei der Ziege durchgeführt. Seine Angaben über Schleimbeutel an der palmaren Seite dieses Gelenkes sind aber einmal unvollständig, und zum anderen hat er nur Gliedmassen von erwachsenen Tieren präpariert. Das Karpalgelenk selbst hat er nicht untersucht.
Meine Aufgabe bestand nun darin, die Sehnenscheiden, Schleimbeutel und Gelenkkapseln am Carpus der Ziege sowohl makroskopisch als auch mikroskopisch zu untersuchen und dabei auch auf rassen- und altersabhängige Unterschiede zu achten.

B. MATERIAL UND TECHNIK

Um ein umfassendes Bild über die Anatomie der synovialen Einrichtungen am Carpus der Ziege zu erhalten, wurden Gliedmassen von verschieden alten Tieren verschiedener Ziegenrassen untersucht.

Anzahl der untersuchten Gliedmassen:

	Alter:		
Rasse:	bis 1 Jahr	1-2 Jahre	2-8 Jahre
Toggenburgerziege	4		6
Gemsfarbige Gebirgsziege	6	2	
Bündner Strahlenziege		2	6
Walliser Schwarzhalsziege		4	
Nera Verzasca Ziege			2
Saanenziege	4	4	
andere Ziegen		2	4

Die Gliedmassen stammten von Schlachtziegen oder von Ziegen, die im Institut für Veterinärpathologie der Universität Zürich seziert wurden. Für die makroskopische Beurteilung wurden die Gliedmassen grösstenteils im frischen Zustand präpariert, zum Teil waren sie vorher tiefgekühlt. Wenig Material wurde mit Formalin fixiert und erst dann untersucht. Um Aussackungen und Gestalt der Hohlräume besser darstellen zu können, wurden sie mit verschieden gefärbter Gelatine gefüllt. Die Injektionen in die Gelenke waren einfacher als in die Schleimbeutel und Sehnenscheiden, weil deren Hohlraum als kapillarer Spalt oft schlecht auffindbar war. Ein Teil der Sehnenscheiden wurde ohne vorhergehende Injektion präpariert und bei diesen besonders die Verhältnisse im Innern des Hohlorgans studiert. Für die histologischen Untersuchungen wurden an den frisch getöteten Tieren die Gliedmassen abgesetzt und von der A. axil-

laris mit 4%-igem Formalin injiziert. Nach durchschnittlich 48 Stunden wurden von je drei Gliedmassen der drei Altersgruppen folgende Präparate entnommen:

1. Bursa subcutanea praecarpalis,
2. Sehne mit Bursa subtendinea des M. extensor carpi radialis,
3. Sehne mit Sehnenscheide des M. extensor digitalis communis,
4. Gelenkkapsel der Articulatio antebrachiocarpea, zwischen den Sehnen der Mm. extensor digitalis communis und extensor carpi radialis.

C. EIGENE UNTERSUCHUNGEN

I. Makroskopische Untersuchungen

1. Bursa subcutanea praecarpalis

Die dorsale Fläche des Carpus wird bei der Ziege durch mechanische Einflüsse stark geprägt. Ist die Dorsalfläche des Carpus beim Kitz noch vollständig mit Haaren bedeckt, so findet man bei der erwachsenen Ziege im Bereich der Metakarpalbeule eine runde, circa 3 cm im Durchmesser grosse Stelle, an welcher die Epidermis stark verhornt und an der Oberfläche stark zerklüftet ist und makroskopisch keine Haare zu erkennen sind. Beim Kitz ist an dieser Stelle die Subcutis nicht stärker ausgebildet als am Metacarpus oder Unterarm. Erst mit den mechanischen Einwirkungen vermehrt sich an dieser Stelle das Bindegewebe, bis es zu einer eigentlichen Kissenbildung kommt. Mit ein bis zwei Jahren bildet sich in diesem lockeren Gewebe aus mehreren kleineren Hohlräumen langsam die Bursa subcutanea praecarpalis (Abb. 1/1; Abb. 3/1) als einheitlicher Hohlraum. Zeit und Grad der Entwicklung hängen stark von der Art der Haltung ab:Gleich alte Tiere, die auf weichen Böden gehalten werden, zeigen eine wesentlich geringere Ausbildung des Karpalkissens oder ein späteres Auftreten der Bursa subcutanea praecarpalis als Ziegen, deren Liegeflächen hart sind. Da dieses Kissen stark mit der Haut verbunden ist, lässt sich an dieser Stelle die Haut schwer ablösen. Oft wird dabei der Hohlraum mit eröffnet, weil die Bindegewebsschicht zwischen Haut und Lumen recht dünn ist. Der Hohlraum liegt im Bereich der Metakarpalbeule und hat einen Durchmesser von 1-2 cm. Gegen distal ist das Lumen im allgemeinen scharf abgegrenzt, nach lateral, medial und proximal jedoch stark zerklüftet und unregelmässig. Manchmal durchziehen Bindegewebszüge das Lumen. Selbst bei voll ausgebildeter Bursa subcutanea praecarpalis überragt das Bindegewebe des Karpalkissens den Hohlraum der Bursa besonders proximal, medial und lateral beträchtlich. Proximal reicht es bis in Höhe

des proximalen Gelenkspaltes des Karpalgelenkes, medial bis zum Lig. collaterale mediale und lateral bis in Höhe der lateralen Endsehne des M. extensor digitalis communis. Distal überragt das Bindegewebe die Metakarpalbeule und das Lumen der Bursa nur wenig. Nach allen Seiten ist der Uebergang des Bindegewebes des Karparlkissens in das der übrigen Subcutis allmählich, wodurch es oft schwierig ist, exakte Abgrenzungen zu geben. Knochenwärts ist das Kissen locker mit dem Retinaculum extensorum über der dorsalen Fläche der Endsehne des M. extensor carpi radialis verbunden. Die Dicke beträgt 2-4 mm. Bei unveränderten Carpi konnte selbst bei Frischpräparaten makroskopisch die Flüssigkeit im kapillaren Spalt der Bursa subcutanea praecarpalis nicht von der Gewebsflüssigkeit der Subcutis der näheren Umgebung unterschieden werden.

2. Die Schleimbeutel des M. extensor carpi radialis

An der dorsalen Seite des Carpus befinden sich unter der flachen Endsehne des M. extensor carpi radialis ein proximaler und ein distaler Schleimbeutel.

a) Der proximale Schleimbeutel

Der proximale Schleimbeutel (Abb. 2/5; Abb. 4/5) beginnt bei der erwachsenen Ziege etwa 3,5 cm proximal des proximalen Gelenkspaltes und reicht somit wenige Millimeter weiter proximal als die Sehne des M. abductor pollicis longus den lateralen Rand der Sehne des M. extensor carpi radialis überquert. Nach distal reicht der Schleimbeutel bis auf die Höhe des mittleren Gelenkspaltes. Seine grösste Längenausdehnung erreicht er in der Mitte der Sehnenunterfläche. Dieser langgestreckte Schleimbeutel liegt nicht nur unter der Sehne, sondern kommt um deren medialen und lateralen Rand verschieden weit zwischen der Dorsalfläche der Sehne und dem Retinaculum extensorum zu liegen. Der laterale Ueberschlag ist grösser und erreicht dorsal der Sehne fast die Sehnenmitte, während medial der Schleimbeutel maximal nur ein Viertel der Sehnenbreite bedeckt. Von der

Mitte der Unterfläche der Sehne gegen die knöcherne Unterlage ist in dieser umfassenden Bursa eine Längsscheidewand ausgebildet, welche bei den meisten Tieren durchgehend und lückenlos ist und den Schleimbeutel in zwei vollständig voneinander getrennte Kammern gliedert. Nur in wenigen Fällen und vom Alter unabhängig ist diese Scheidewand lückenhaft und lässt dann die beiden Kammern miteinander anastomosieren. Sehnenwärts ist die Beutelwand fest mit der Sehnenunterfläche und knochenwärts mit dem Periost der Sehnenrinne des Radius und der proximalen Karpalknochen sowie mit der Gelenkkapsel verbunden. Nur das proximale und distale Ende der Bursa, sowie jene Teile, welche die beiden Ränder der Sehne des M. extensor carpi radialis umfassen, sind locker mit der Umgebung verbunden, wodurch die Bewegungsfähigkeit der Sehne gewährleistet wird. Im Innern der Bursa sorgt wenig Synovia für gute Gleitfähigkeit.

b) Der distale Schleimbeutel

Der distale Schleimbeutel (Abb. 2/6; Abb. 4/6) ist bedeutend kleiner als der proximale. Er liegt zwischen dem Os carpale II et III und dem Sehnenende des M. extensor carpi radialis. Distal reicht er bis zum Sehnenansatz an der Metakarpalbeule, und medial und lateral schliesst er mit dem entsprechenden Sehnenrand ab. Seine proximodistale Ausdehnung ist etwas geringer als seine transversale mit maximal 2 cm bei erwachsenen Ziegen. Aehnlich wie die proximale Bursa ist auch die distale sagittal zweigeteilt, wobei die beiden Abschnitte auch kommunizieren können.

3. Die Sehnenscheide und die Schleimbeutel des M. abductor pollicis longus

An der Endsehne des M. abductor pollicis longus sind proximal eine Sehnenscheide und distal stets ein grosser und manchmal zusätzlich ein kleiner Schleimbeutel ausgebildet.

a) Die Sehnenscheide

Die Sehnenscheide (Abb. 4/13) beginnt in Höhe des medialen Randes der Sehne des M. extensor carpi radialis oder kurz davor und endet vor dem Uebertritt der Sehne auf die mediale Seite des Carpus. Die bei der erwachsenen Ziege 3-4 cm lange Scheide ist sehr eng und liegt in einer Rinne des Radius. Nur ihr proximales Ende ist locker, der übrige Anteil hingegen intensiv mit dem Periost des Radius, mit dem Retinaculum extensorum und mit der Gelenkkapsel verbunden. Die maximale Ausdehnung erreicht sie auf der Sehnenunterseite, dorsal hingegen ist sie in der Mitte, besonders proximal, stark eingeschnitten. Das Mesotendineum ist nicht in der ganzen Länge vorhanden. In der proximalen Hälfte der Scheide zieht es von der dorsalen Scheidenwand in leicht distaler Richtung zur dorsalen Sehnenfläche. Ein weiterer Teil des Mesotendineum ist im distalen Fünftel der Sehnenscheide mit gleicher Verlaufsrichtung ausgebildet.

b) Die Schleimbeutel

Distal direkt an die Sehnenscheide anschliessend liegt medial am Carpus der grosse, ovale, proximale Schleimbeutel (Abb. 4/14). Er kann auch die Sehnenscheide etwas unterlagern, sie kommunizieren jedoch nie miteinander. Er ist maximal 1,5 cm lang und 1 cm breit. Knochenwärts ist er fest mit dem langen medialen Kollateralband und medial innig mit der Sehne des M. abductor pollicis longus verbunden. Distal und besonders proximal überragt der Schleimbeutel die Ränder der Sehne, wobei diese freien Teile locker in der Karpalfaszie eingebaut sind. Dadurch kann die Sehne gut auf dem Kollateralband gleiten.
Bei einigen Gliedmassen war kurz vor der Insertion der Sehne ein weiterer, kleiner subtendinöser Schleimbeutel (Abb. 4/15) ausgebildet. Dieser distale Schleimbeutel ist rund, besitzt einen Durchmesser, der stets kleiner als die Breite der Sehne ist und überragt die Ränder der Sehne nicht.

4. Die Sehnenscheide des M. extensor digitalis communis

Die Sehnen der beiden Teile des M. extensor digitalis communis besitzen bei der Ziege am Carpus eine gemeinsame Sehnenscheide (Abb. 2/7). Diese beginnt ca. 3 cm proximal vom proximalen Gelenkspalt des Karpalgelenkes und reicht somit bis ungefähr zum Beginn des distalsten Viertels des Radius nach proximal. Mit den Sehnen verläuft sie in einer Sehnenrinne des distalen Radiusendes, weiter etwas schräg über den Carpus auf die dorsale Seite des Metacarpus und endet auf dessen proximaler Epiphyse. Sowohl proximal als auch distal beginnt die Sehnenscheide an der Sehnenunterfläche etwas früher als an der Oberfläche. Das proximale und das distale Ende weisen an ihrer dorsalen Fläche ein bis zwei Einziehungen auf. Distal verlässt die Sehne des lateralen Muskelbauches die Sehnenscheide meist früher (bis 1,0 cm) als die Sehne des medialen Muskelbauches. Am Carpus ist die Scheide fest mit dem Retinaculum extensorum verbunden. Dadurch erhält hier die Scheide eine Haltefunktion für die beiden Sehnen. Aber auch mit der Gelenkkapsel und mit dem Periost der benachbarten Knochen ist sie fest verwachsen. Die freien Enden hingegen liegen locker in der Umgebung und sind somit bei der Bewegung flexibel. Vom proximalen wie vom distalen Ende der Sehnenscheide senkt sich auf eine jeweils kurze Strecke zwischen den beiden Sehnen ein Septum ein. Auch das Mesotendineum jeder Sehne ist nicht durchgehend ausgebildet. Die Länge des Mesotendineum erreicht an der Sehne des medialen Bauches proximal und distal 1,5 bis 2,5 cm, an der Sehne des lateralen Bauches proximal ca. 0,5 cm und distal ca. 1,5 cm. Die Mesotendinea beider Sehnen entspringen innen an der dorsolateralen Wand der Sehnenscheide entweder sehr nahe nebeneinander oder können einen gemeinsamen linearen Ursprung besitzen und sich erst kurz danach in die Gekröse für jede einzelne Sehne aufteilen.

5. Die Sehnenscheide des M. extensor digitalis lateralis

Aehnlich wie die Sehnenscheide des M. extensor digitalis communis zieht auch die Sehnenscheide des M. extensor digitalis lateralis (Abb. 2/8) mit der Sehne von lateral in leicht schräger Richtung über den Carpus auf die dorsolaterale Fläche des Metacarpus. Sie beginnt etwas weiter distal als die Scheide des M. extensor digitalis communis, also ungefähr 2,5 cm proximal vom proximalen Gelenkspalt. Auch distal endet sie wenig früher als die Sehnenscheide des M. extensor digitalis communis über der proximalen Epiphyse des Metacarpus, oder selten schon über dem distalen Gelenkspalt. Diese grösste beschriebene Ausdehnung erreicht die Sehnenscheide an der Sehnenunterfläche, während dorsal an den Enden karpuswärts je eine Einziehung vorhanden ist. Die Lamina fibrosa ihrer Wand ist im Bereich der Rinne zwischen den distalen Enden des Radius und der Ulna mit dem Periost dieser Knochen, im weiteren mit dem Periost der Karpal- und Metakarpalknochen sowie mit der Gelenkkapsel und dem Retinaculum extensorum fest verbunden. Ihr dünnwandiges proximales und distales Ende sind hingegen nur locker in das Bindegewebe am Unterarm und am Metacarpus eingebaut. Das Mesotendineum verbindet die dorsolaterale Fläche der Innenseite der Sehnenscheide mit der dorsolateralen Fläche der Sehne und ist nur in wenigen Fällen, und das nur bei jungen Tieren, vom proximalen bis zum distalen Ende der Sehnenscheide durchgehend ausgebildet. Bei den übrigen Tieren ist das Mesotendineum auf den proximalen, über dem Radius gelegenen Abschnitt der Sehnenscheide, sowie auf ihr distales Viertel beschränkt.

6. Der Schleimbeutel des M. extensor carpi ulnaris

Knapp proximal vom Os carpi accessorium spaltet sich die Endsehne des M. extensor carpi ulnaris in eine breite Sehne, welche am Os carpi accessorium endet und in eine lange, schmale Sehne, welche am Os metacarpale IV und V inseriert. Zwischen diesem langen Endsehnenteil und dem Os carpi accessorium ist ein bis 1,5 cm langer, ovaler Schleimbeutel (Abb. 2/9)

eingelagert, welcher distal bis auf Höhe des mittleren Gelenkspaltes des Karpalgelenkes reicht. Die Lamina fibrosa seiner Wandflächen ist fest mit der Unterfläche der Sehne sowie mit dem Lig. accessoriocarpoulnare und dem Periost des Os carpi accessorium verbunden. Seine Ränder hingegen sind locker in das Bindegewebe des Carpus eingebaut. Bei einigen wenigen Gliedmassen, welche hauptsächlich von Kitzen stammten, konnte dieser Schleimbeutel nicht nachgewiesen werden.

7. Die Sehnenscheide des M. flexor carpi radialis

Die Endsehne des M. flexor carpi radialis wird an der Beugefläche des Carpus von einer engen, kurzen Sehnenscheide (Abb. 4/12) umhüllt. Sie beginnt auf Höhe des proximalen Gelenkspaltes und endet kurz vor der Insertion der Sehne am Os metacarpale III. Die Lamina fibrosa der Sehnenscheide ist stark mit der Umgebung verbunden: mit der Gelenkkapsel des Carpus und mit den Ligg. intercarpalia nach dorsal und mit dem Retinaculum flexorum nach medial, lateral und palmar. Durch dieses straffe Bindegewebe hindurch ist es sehr schwer, in die tief gelegene Sehnenscheide zu injizieren. Die dorsale Wand der Sehnenscheide wird mit der dorsalen Sehnenfläche durch ein starkes durchgehendes Mesotendineum verbunden, das besonders distal in palmodistaler Richtung strangartig verstärkt ist.

8. Die Schleimbeutel der Mm. flexores digitales superficialis und profundus

Die Sehne des oberflächlichen Muskelbauches des M. flexor digitalis superficialis besitzt am Carpus bei der Ziege einen kleinen Schleimbeutel (Abb. 4/11). Er ist nur erbsengross und deshalb schwer auffindbar. Er liegt zwischen dem medialsten Teil des Os carpi accessorium, bzw. der medial anschliessenden verstärkten Faszie, und der Sehne des oberflächlichen Muskelbauches des M. flexor digitalis superficialis. Bei einigen wenigen Gliedmassen, welche hauptsächlich von Tieren unter einem Jahr stammten, konnte dieser Schleimbeutel nicht nachgewiesen werden.

Die Endsehne des M. flexor digitalis profundus und der tiefe Muskelbauch des M. flexor digitalis superficialis besitzen im Bereich des Os carpi accessorium ebenfalls einen Schleimbeutel (Abb. 3/10). Der tiefe Muskelbauch geht erst an der Vereinigung mit der Sehne des oberflächlichen Bauches zu Beginn des distalsten Drittels des Metacarpus in seine Sehne über. Palmar am Carpus liegt er in der nach mediopalmar offenen Rinne der Endsehne des M. flexor digitalis profundus. Beide sind durch die Mm. interflexorii im Karpalbereich innig verbunden und haben einen gemeinsamen Schleimbeutel, der bei der erwachsenen Ziege ca. 3 cm lang ist. Er überragt nach proximal und distal das Os carpi accessorium um 1-2 cm. Nach medial und lateral unterlagert er auch die Seitenflächen des Sehnen-Muskelstranges. Nach palmar ist er fest mit dem Periost des Os carpi accessorium und nach dorsal mit der Endsehne des M. flexor digitalis profundus und mit dem tiefen Muskelbauch des M. flexor digitalis superficialis fest verbunden. In seltenen Fällen kann der Schleimbeutel auch mehrkammerig sein. Mit Hilfe dieses Schleimbeutels ist die Gleitfähigkeit dieses Sehnen-Muskelstranges im Canalis carpi besonders gegen das Os carpi accessorium gut gewährleistet. Die peripheren Anteile des Schleimbeutels haben eine sehr dünne Lamina fibrosa. Gegen die Palmarfläche der übrigen Karpalknochen besitzt die rinnenförmige Endsehne des M. flexor digitalis profundus keinen Schleimbeutel, sondern nur lockeres Binde- und Fettgewebe.

9. Der Schleimbeutel des Ligamentum collaterale carpi mediale

Zwischen dem langen oberflächlichen Teil und den kurzen tiefen Anteilen des Lig. collaterale carpi mediale liegt ein langgezogener Schleimbeutel (Abb. 4/16). Er beginnt distal des Processus styloideus radii und endet auf der Höhe des mittleren Gelenkspaltes. Er ist maximal 3,0 cm lang und circa 1 cm breit. Das proximalste Viertel ist nur halb so breit wie der übrige

Teil. Nach lateral verbindet er sich mit den tiefen, kurzen Bandanteilen, mit dem Periost des Os carpi radiale und mit der Gelenkkapsel des proximalen und mittleren Karpalgelenkspaltes. An diesen zwei Stellen ist die Lamina fibrosa der Gelenkkapsel sehr dünn; es besteht jedoch keine Verbindung zwischen den beiden Synovialräumen. Nach medial ist er mit dem oberflächlichen Anteil des Lig. collaterale carpi mediale innig verwachsen. Knapp medial von diesem Schleimbeutel, aber medial vom langen Anteil des Kollateralbandes, liegt der grosse, proximale Schleimbeutel des M. abductor pollicis longus, der ebenfalls nicht mit ihm kommuniziert.

10. Das Karpalgelenk

Das Karpalgelenk der Ziege ist wie bei den übrigen Säugetieren ein zusammengesetztes Gelenk. Es besteht aus den zwei proximalen Wechselgelenken und dem distalen straffen Gelenk sowie aus den straffen Gelenken innerhalb jeder der beiden Reihen der Karpalknochen.

a) Articulatio antebrachiocarpea (proximales Gelenk)

Dieses Gelenk (Abb. 1/2; Abb. 3/2) wird von den distalen Enden der Unterarmknochen und den Karpalknochen der proximalen Reihe gebildet, wobei das Os carpi accessorium nur eine Gelenkfläche für das Os carpi ulnare hat. Wie beim Rind wird bei der Ziege dieses Wechselgelenk wegen der schrägen Stellung der Gelenkflächen zu einem Schraubengelenk. Infolge der grossen Beweglichkeit (Beugen-Strecken) dieses Gelenkes ist der Recessus dorsalis des Gelenksackes relativ weit. Auch palmar, distal des Os carpi accessorium, reicht die Gelenkkapsel relativ weit nach distal. Dorsal und palmar des oberflächlichen Anteils des Lig. collaterale carpi mediale sind Aussackungen der Synovialhöhle mit relativ dünner Lamina fibrosa nach proximal ausgebildet. Eine Injektion in dieses Gelenk ist am besten in gebeugter Stellung von dorsolateral her zwischen den Sehnen des M. extensor digitalis communis und des M. extensor carpi radialis in diesen weiten Recessus dorsalis möglich. Dieses Gelenk kommuniziert nicht mit den beiden distalen Gelenken.

b) Articulatio mediocarpea (mittleres Gelenk)

Dieses Gelenk (Abb. 1/3; Abb. 3/3) wird von den Knochen der proximalen Reihe (exkl. Os carpi accessorium) und von den Knochen der distalen Reihe gebildet. Es ist auch bei der Ziege ein Walzengelenk, dessen Bewegungsfähigkeit nur etwa halb so gross wie die des proximalen Gelenkes ist. Der Recessus dorsalis ist deshalb auch weniger weit. Die Injektion kann auf die gleiche Art wie beim proximalen Gelenk vorgenommen werden.

Dieser Gelenksack steht mit dem distalen Gelenk durch einen engen Kanal, der dorsal zwischen dem Os carpale II et III und dem Os carpale IV liegt, in Verbindung.

c) Articulatio carpometacarpea (distales Gelenk)

Die Knochen der distalen Reihe und die Metakarpalknochen beteiligen sich an diesem Gelenk (Abb. 1/4; Abb. 3/4). Die ebene Beschaffenheit der Gelenkflächen und die zahlreichen kurzen Bänder machen es zu einem straffen Gelenk, und die Gelenkkapsel ist deshalb auch sehr eng. Zwischen dem Lig. accessoriometacarpeum und dem Metakarpalschenkel der Endsehne des M. extensor carpi ulnaris befindet sich eine ca. 1 cm lange, kanalförmige Aussackung des Synovialraumes dieses Gelenkes nach distal.

d) Articulationes intercarpeae

Diese Gelenke zwischen den Knochen jeder der beiden Reihen sind straff und wenig beweglich und haben enge Gelenkkapseln.

II. Mikroskopische Untersuchungen

1. Die Bursa subcutanea praecarpalis

Die Subcutis an der dorsalen Fläche des Carpus ist bei der Ziege locker und gefässarm. Beim Kitz (Abb. 5) ist an dieser Stelle die Subcutis nicht stärker ausgebildet als am Metacarpus oder Unterarm. Mit den mechanischen Einwirkungen vermehrt sich das Bindegewebe und ist bei Ziegen über einem Jahr (Abb. 6) 2-4 mal dicker als beim Kitz. Am medialen Rand des bindegewebigen Kissens, wenig unterhalb der Lederhaut, zieht der gemeinsame Stamm der Hautäste der Nn. radialis und musculocutaneus zu den Zehen.

Beim Kitz ist das Bindegewebe recht einheitlich und besteht aus vielen kollagenen Faserbündeln (Abb. 5; Abb. 9), zwischen welchen zahlreiche Fibrozyten mehr oder weniger gleichmässig verteilt sind. Bei den über einem Jahr alten Ziegen sind um die Gefässe mehrere Fibroblasten angeordnet, die eine wichtige Rolle bei der Bildung der Interzellularsubstanz und insbesondere der Fasern spielen. Ein Teil der kollagenen Faserbündel hyalinisiert mit zunehmendem Alter (Abb. 8/b). Die Faserbündel werden dabei dicker und verlieren ihre typisch wellige Form. Zwischen ihnen sind nur noch wenige Zellen vorhanden. In den hyalinisierten kollagenen Faserbündeln sind viele Fibrillen sichtbar, die unregelmässig und in unterschiedlichen Richtungen angeordnet sind (Abb. 10). Anschliessend kommt es zum Auftreten lichtmikroskopisch sichtbarer Interzellularspalten, welche zusammenfliessen und dadurch auch makroskopisch an mehreren Stellen zugleich sichtbar werden. Auf diese Weise entsteht eine mehrkammerige Bursa subcutanea praecarpalis, deren Hohlräume sich weiter vereinigen und eine einheitliche Bursa subcutanea praecarpalis mit stark zerklüfteter Abgrenzung entstehen lassen (Abb. 6/b; Abb. 8/c). Als Reste der ursprünglichen Unterteilungen durchziehen Bindegewebsstränge und -platten das

Lumen der Bursa. Die Bursa subcutanea praecarpalis stellt somit einen kapillaren Hohlraum im lockeren Bindegewebe dar, der im Gegensatz zu den Sehnenscheiden, subtendinösen Schleimbeuteln und Gelenkkapseln keine epithelartige innere Auskleidung hat, sondern dessen Lumen von zellarmem, aber faserreichem Bindegewebe begrenzt wird (Abb. 8; Abb. 10). Im Inneren der Bursa subcutanea praecarpalis befindet sich sehr wenig wasserklare Flüssigkeit, welche sich makroskopisch nicht von der Gewebsflüssigkeit der Subcutis der Umgebung unterscheiden lässt. Im Gegensatz zur Synovia z.B. einer Bursa subtendinea ist sie nicht schleimig und fadenziehend.
Bei einer 7 Jahre alten Ziege war die Bursa subcutanea praecarpalis beiderseits besonders gross ausgebildet. Der Abschluss, der fast durchgehend aus hyalinisierten Fasern bestand, war stark zerklüftet, und in der Umgebung waren deutliche Anzeichen einer Entzündung vorhanden (Abb. 11; Abb. 12). Der wässerige Inhalt war wohl vermehrt und gelblich, aber nicht fadenziehend. Bei einer 5- und einer 7jährigen Ziege konnten Verkalkungen im Bindegewebe proximal des Lumens nachgewiesen werden.

Die Epidermis dorsal der Bursa subcutanea praecarpalis ist bei den 4 Monate alten Kitzen nicht dicker als am Oberarm oder am Metacarpus (Abb. 5). Bei Ziegen über 2 Jahren ist die Epidermis sehr stark verhornt (Abb. 6; Abb. 7). Das Stratum corneum ist rund 10-20 mal dicker als das bei den 4 Monate alten Kitzen. Die stark verhornte Epidermis weist oft, ähnlich wie z.B. beim Menschen im Fussohlenbereich, ein Stratum lucidum auf (Abb. 7/a). Haare sind an der Dorsalfläche des Carpus stets ausgebildet. Bei erwachsenen Ziegen mit stark verhornter Epidermis an dieser Stelle sind jedoch nur jene Teile der Haare erhalten, welche sich in den Haarfollikeln befinden. Die übrigen Teile wurden an der freien Oberfläche der Epidermis durch die starke mechanische Beeinflussung abgetrennt.

2. Die Gelenkkapsel

Der Bau der Gelenkkapsel (Abb. 13) entspricht jener der übrigen Haussäugetiere (Dellmann and Brown, 1976) und des Menschen (Bucher, 1980). Sie ist aus zwei Schichten aufgebaut, der Membrana fibrosa und der Membrana synovialis.

Die Membrana fibrosa als die äussere, derbe, fibröse Schicht stellt die Fortsetzung des Periostes dar. Die Dicke dieser fibrösen Schicht ist je nach ihrer mechanischen Beanspruchung sehr unterschiedlich und enthält einen Teil der Gelenksbänder sowie Gefässe und Nerven.

Die Membrana synovialis (Abb. 14) besteht aus lockerem Bindegewebe, das viele feine Gefässe und Nerven enthält. Die Innenfläche wird durch Bindegewebszellen abgeschlossen, die je nach ihrer mechanischen Beanspruchung eine flache, kubische oder zylindrische Form aufweisen und epithelartig durchgehend oder lückenhaft, ein- oder mehrschichtig angeordnet sein können. An jenen Stellen, an welchen keine Bänder und Sehnen über die Gelenkkapsel ziehen, sind Synovialzotten ausgebildet (Abb. 13/b; Abb. 14). Diese enthalten neben Lymphgefässen und Nervenfasern besonders viele Blutkapillaren, sind schon bei den Kitzen vorhanden und werden mit zunehmendem Alter der Tiere zahlreicher und bis zu 1 mm lang.

3. Die Bursa subtendinea und die Vagina tendinis

Der Bau der Wand einer Bursa subtendinea oder einer Vagina tendinis entspricht im allgemeinen dem der Gelenkkapsel. Die Membrana fibrosa besteht ebenfalls aus faserreichem, zellarmem Bindegewebe, das sich je nach ihrer mechanischen Beanspruchung an verschiedenen Stellen unterschiedlich mit der Umgebung verbindet. An jenen Stellen, welche Druckeinwirkungen und Gleitbewegungen ausgesetzt sind, ist die Membrana fibrosa fest und untrennbar mit der Unterlage verbunden, an den Umschlagrändern jedoch locker in das Bindegewebe der Umgebung eingebaut.

Die glatten Abschnitte der Membrana synovialis besitzen meist

einen einschichtigen epithelartigen Abschluss. An den Mesotendinea und an den faltenreichen Gebieten im Bereich der Umschlagränder können makroskopisch sichtbare Zotten mit einer mehrschichtigen epithelartigen Zellbedeckung ausgebildet sein (Abb. 15).

Wie beim Peritonaeum kann man auch bei den Sehnenscheiden ein viszerales und ein parietales Blatt unterscheiden, die an den Enden der Sehnenscheiden und über das Mesotendineum ineinander übergehen. Das Mesotendineum enthält Nerven und Gefässe für die Sehne. Wie die Gelenke enthalten auch die Sehnenscheiden und subtendinösen Schleimbeutel Synovia, die von der Membrana synovialis produziert wird.

D. DISKUSSION

Verlauf und Ausdehnung der synovialen Hohlorgane am Carpus der Ziege weisen wohl eine grosse Aehnlichkeit mit den Verhältnissen beim Rind auf, in einigen Details sind aber doch Unterschiede festzustellen. Die makroskopischen Befunde an den Schleimbeuteln und Sehnenscheiden der Ziege werden im folgenden mit den Angaben über das Rind von Schmidtchen (1906) verglichen und auf einige Unterschiede besonders hingewiesen.

Die Sehnenscheide des M. abductor pollicis longus (Abb. 4/13) beginnt bei der Ziege meist am medialen Rand der Sehne des M. extensor carpi radialis, beim Rind hingegen schon am lateralen Rand dieser Sehne (Schmidtchen, 1906; Vollmerhaus, 1965). Ferner ist beim Rind kein distaler subtendinöser Schleimbeutel (Abb. 4/15) vor der Insertion der Sehne des M. abductor pollicis longus beschrieben, der von Brosche (1963) und bei den eigenen Untersuchungen bei der Ziege gefunden wurde.

Auch bei der gemeinsamen Sehnenscheide des M. extensor digitalis communis (Abb. 2/7) ist ein kleiner Unterschied zum Rind festzustellen: Distal verlässt bei der Ziege die Sehne des lateralen Bauches die Sehnenscheide meist früher (oder auf gleicher Höhe) als die Sehne des medialen Bauches. Beim Rind hingegen tritt die Sehne des medialen Muskelbauches eher aus der Sehnenscheide.

Meine Befunde über die synovialen Einrichtungen an der dorsalen, lateralen und medialen Seite des Carpus der Ziege stimmen weitgehend mit denen von Brosche (1963) überein. An der palmaren Seite des Carpus der Ziege beschreibt Brosche (1963) hingegen dorsal der tiefen Beugesehne eine Bursa subtendinea, die in ihrer Lage variabel, und auch bei älteren Rindern an dieser Stelle vorhanden sei (Schmidtchen, 1906). Bei allen meinen Präparaten war jedoch dorsal der tiefen Beuge-

sehne nur lockeres Bindegewebe mit eingelagertem Fett eingebaut. Hingegen war bei den untersuchten Gliedmassen ein Schleimbeutel (Abb. 3/10) palmar zwischen dem Os carpi accessorium und dem Sehnen-Muskelstrang ausgebildet, der von der Sehne des M. flexor digitalis profundus und vom tiefen Muskelbauch des M. flexor digitalis superficialis gebildet wird. In Ergänzung zu den Befunden für die Ziege von Brosche (1963) konnte bei den meisten Tieren ein kleiner Schleimbeutel (Abb. 4/11) zwischen der Sehne des oberflächlichen Bauches des M. flexor digitalis superficialis und dem Os carpi accessorium festgestellt werden. Nach Nickel et al. (1977)besitzen der oberflächliche und der tiefe Bauch des M. flexor digitalis superficialis und der M. flexor digitalis profundus im Karpalbereich beim Rind je eine umfassende Bursa.

Unter dem lateralen Kollateralband ist bei der Ziege im Gegensatz zum Rind (Schmidtchen, 1906) kein Schleimbeutel vorhanden.

Rassenabhängige Unterschiede in der Ausbildung der synovialen Organe im Bereich des Carpus der Ziege konnten weder makroskopisch noch mikroskopisch festgestellt werden. Alter und Haltungsarten hingegen üben aber sehr wohl einen Einfluss aus.

Die Bursa subcutanea praecarpalis (Abb. 1/1; Abb. 3/1) entsteht erst mit zunehmendem Alter der Tiere. Zeit und Grad der Ausbildung hängen stark von der Art der Haltung ab. Ist beim Kitz die Haut über der Metakarpalbeule noch vollständig mit Haaren bedeckt, so ist bei der erwachsenen Ziege die Epidermis stark verhornt, und makroskopisch sind keine Haare mehr zu erkennen (Abb. 5; Abb. 6). Durch wiederholte starke mechanische Beeinflussung der Dorsalfläche des Carpus beim direkten Abstützen während des Aufstehens der Tiere proliferiert das subkutane Bindegewebe, bis ein eigentliches Kissen entsteht. Durch weitere Druckeinwirkungen kommt es zur Trennung ein-

zelner Bindegewebslagen voneinander und zur Bildung einzelner Kluften (Stadelhofer, 1959), welche zusammenfliessen (Schmidtchen, 1906) und so den kapillaren Spalt der Bursa subcutanea praecarpalis entstehen lassen (Abb. 6/b; Abb. 8/c). Durch wiederholte Irritation von aussen werden die kollagenen Faserbündel hyalinisiert (Abb. 8/b; Abb. 10). Dabei übt die Haltungsart einen stärkeren Einfluss aus als das Alter. So war bei einer 6jährigen Ziege, die auf Tiefstreu gehalten wurde, die Bursa subcutanea praecarpalis zweimal kleiner als bei einer 2jährigen Ziege aus einem Stall mit hartem Boden.
Eichbaum (1883) gibt an, dass die innere Auskleidung der Kapsel der subkutanen Bursen von einem Endothel gebildet wird. Nach Zehl (1903) ist bei der Bursitis ein sogenanntes Endothel vorhanden, das aus einer mehr oder weniger dicken Schicht von Epithel- und Granulationszellen gebildet wird. Die Zotten seien hingegen bindegewebiger Natur. Nach Sajonski (1969) ist der endothelartige Belag in den subkutanen Schleimbeuteln unvollkommen. Das völlige Fehlen dieses Belages bei den Bursae subcutaneae scheine ihm kein typisches Merkmal für diese Schleimbeutelart, sondern vielmehr eine mit zunehmendem Alter auftretende Strukturveränderung zu sein. Nach meinen Untersuchungen ist es aber umgekehrt: Ein epithelartiger Abschluss ist bei den unveränderten subkutanen Schleimbeuteln nicht vorhanden (Abb. 8), sondern entsteht erst bei starken und lang dauernden pathologischen Veränderungen. Stadelhofer (1959) schreibt, dass es bei einer Bursitis der Bursa subcutanea praecarpalis des Rindes zur Ausbildung eines endothelartigen Abschlusses kommt. Meine Untersuchungen stimmen mit den Beschreibungen von Lungwitz (1906) überein: "Es fehlt den subkutanen Schleimbeuteln die endotheliale Auskleidung. Die Wandung dieser endothellosen Lücken des Unterhautbindegewebes ist weiter nichts als die verdichtete Schicht des umgebenden fibrillären Gewebes."

Der kleine distale Schleimbeutel des M. abductor pollicis longus (Abb. 4/15) fehlt vorwiegend bei Ziegen unter einem Jahr.
Ebenso fehlen bei Tieren unter einem Jahr der Schleimbeutel des M. extensor carpi ulnaris (Abb. 2/9) oft und die kleine Bursa des oberflächlichen Muskelbauches des M. flexor digitalis superficialis (Abb. 4/11) manchmal.

Bei wenigen jungen Tieren war das Mesotendineum der Sehnenscheide des M. extensor digitalis lateralis (Abb. 2/8) durchgehend ausgebildet. Bei älteren Tieren ist jedoch der mittlere Teil des Mesotendineums stets zurückgebildet, und es bleiben nur im proximalen und im distalen Abschnitt der Sehnenscheide Anteile dieses Mesotendineums übrig.

Die Synovialzotten der Gelenkkapseln, subtendinösen Bursen und Sehnenscheiden werden mit zunehmendem Alter der Tiere zahlreicher und länger (Abb. 13/b; Abb. 14; Abb. 15).

Die Längsscheidewand der proximalen und distalen Bursa des M. extensor carpi radialis (Abb. 2/5, 6; Abb. 4/5, 6) ist bei den meisten Tieren durchgehend und lückenlos und vom Alter unabhängig ausgebildet.

E. ZUSAMMENFASSUNG

Die Topographie der synovialen Hohlorgane wurde beschrieben und zeichnerisch dargestellt. Es wurden 46 Gliedmassen von verschieden alten Tieren untersucht, die 7 verschiedenen Ziegenrassen angehörten. Rassenbedingte Unterschiede waren nicht feststellbar. Ueber der Metakarpalbeule vermehrt sich das subkutane Bindegewebe, bis es zur Ausbildung eines Kissens kommt, in dem bei Tieren ab einem Alter von circa einem halben Jahr lichtmikroskopisch sichtbare Interzellularspalten auftreten. Durch Zusammenfliessen dieser Spalten entsteht eine zuerst mehrkammerige, später eine unregelmässig begrenzte einheitliche Bursa subcutanea praecarpalis. Im Gegensatz zu subtendinösen Schleimbeuteln, Sehnenscheiden und Gelenkkapseln besitzt sie keine epithelartig angeordneten Bindegewebszellen als Abschluss. Die wasserklare Flüssigkeit in ihr ist im Gegensatz zur Synovia nicht fadenziehend und lässt sich makroskopisch von der Gewebsflüssigkeit der angrenzenden Subcutis nicht unterscheiden. Die Synovialzotten der Gelenkkapsel werden bei älteren Tieren länger und zahlreicher. Vergleichend-anatomisch betrachtet weisen die Befunde an der Ziege grosse Aehnlichkeit mit den Verhältnissen beim Rind auf. Die Unterschiede sind palmar am Carpus am grössten. Während bei der Ziege der oberflächliche Muskelbauch des M. flexor digitalis superficialis eine kleine Bursa und der tiefe Muskelbauch des M. flexor digitalis superficialis zusammen mit dem M. flexor digitalis profundus eine gemeinsame, umfassende Bursa besitzen, sind beim Rind bei allen drei Sehnen umfassende Schleimbeutel ausgebildet.

F. LITERATURVERZEICHNIS

AMMANN, P., 1980:
Jahresbericht 1979 der Schweizerischen Zentralstelle für Kleinviehzucht.
Der Kleinviehzüchter, 28, 320-327, 341-343.

BROSCHE, G., 1963:
Die Sehnenscheiden und Schleimbeutel der Gliedmassen der Ziege.
Diss. med. vet. Humboldt-Universität, Berlin.

BUCHER, O., 1980:
Cytologie, Histologie und mikroskopische Anatomie des Menschen.
10. Auflage.
Hans Huber, Bern.

BUECHI, H.F., 1979:
Die Carpal-Arthritis bei Milchziegen als Genotyp-Umweltproblem.
Der Kleinviehzüchter, 27, 825-829.

DELLMANN, H.D., and BROWN, E.M., 1976:
Textbook of Veterinary Histology.
Lea and Febiger, Philadelphia.

EICHBAUM, F., 1883:
Zur Anatomie und Histologie der Schleimbeutel und Sehnenscheiden des Pferdes.
Arch. Tierheilkd., 9, 79-127.

EXNER, C., 1962:
Die Sehnenscheiden und Schleimbeutel der Gliedmassen des Schweines.
Diss. med. vet. Humboldt-Universität, Berlin.

LUNGWITZ, M., 1906:
Die Bewegungsorgane mit Einschluss der Grundsubstanzgewebe und des Muskelgewebes. In: Handbuch der vergleichenden mikroskopischen Anatomie der Haustiere. Bd. I. Hersg. Ellenberger W. Paul Parey Verlag, Berlin und Hamburg.

MUGGLI, J., 1980:
Arthritis - ein schwieriges Problem.
Der Kleinviehzüchter, 28, 505-506.

MUELLER, F., 1936:
Schleimbeutel und Sehnenscheiden des Pferdes.
Arch. Tierheilkd. 70, 351-370.

NICKEL, R., SCHUMMER, A., und SEIFERLE, E., 1977:
Lehrbuch der Anatomie der Haustiere. 1. Bd., 4. Aufl.
Paul Parey Verlag, Berlin und Hamburg.

NIELSEN, E.H., 1968:
Die Schleimbeutel und Sehnenscheiden der Gliedmassen des Schweines.
Zbl. Vet. Med. 15, 562-571.

SAJONSKI, H., 1969:
Schleimbeutel: Normalanatomische Vorbemerkungen. In: Handbuch der speziellen pathologischen Anatomie der Haustiere. 3. Aufl., Bd. I., Hersg. DOBBERSTEIN, J., PALLASKE, G., STUENZI, H.
Paul Parey Verlag, Berlin und Hamburg.

SCHMIDTCHEN, P., 1906:
Die Sehnenscheiden und Schleimbeutel des Rindes.
Mschr. prakt. Tierhkd. 18, 1-60.

STADELHOFER, K., 1959:
Ein Beitrag zur Aetiologie und Therapie der Bursitis praecarpalis des Rindes.
Diss. med. vet. Zürich.

VOLLMERHAUS, B., 1965:
Topographisch-anatomische Darstellungen mit Hinweisen zur Injektionstechnik an Gelenken, Sehnenscheiden und Schleimbeuteln bei Pferd, Rind und Hund sowie für intrapulmonale und intrakardiale Injektion bei Hund und Katze.
Farbwerke Hoechst AG, Marburg.

WALTER, C., 1908:
Die Sehnenscheiden und Schleimbeutel der Gliedmassen des Hundes.
Diss. med. vet. Leipzig.

ZEHL, A., 1903:
Die Carpalbeule des Rindes und ihre Behandlung.
Arch. Tierheilkd., 29, 445-475.

G. ABBILDUNGEN

Legende zu den Abbildungen 1 - 4:

1 Bursa subcutanea praecarpalis
2 Gelenkkapsel der Articulatio antebrachiocarpea
3 Gelenkkapsel der Articulatio mediocarpea
4 Gelenkkapsel der Articulatio carpometacarpea
5 proximaler Schleimbeutel des M. extensor carpi radialis
6 distaler Schleimbeutel des M. extensor carpi radialis
7 Sehnenscheide des M. extensor digitalis communis
8 Sehnenscheide des M. extensor digitalis lateralis
9 Schleimbeutel des M. extensor carpi ulnaris
10 Schleimbeutel des tiefen Bauches des M. flexor digitalis superficialis und des M. flexor digitalis profundus
11 Schleimbeutel des oberflächlichen Bauches des M. flexor digitalis superficialis
12 Sehnenscheide des M. flexor carpi radialis
13 Sehnenscheide des M. abductor pollicis longus
14 proximaler Schleimbeutel des M. abductor pollicis longus
15 distaler Schleimbeutel des M. abductor pollicis longus
16 Schleimbeutel des Lig. collaterale carpi mediale

a M. extensor carpi radialis
a' seine Sehne
b M. abductor pollicis longus
b' seine Sehne
c M. extensor digitalis communis
c' seine Sehnen
d M. extensor digitalis lateralis
d' seine Sehne
e M. extensor carpi ulnaris
e' seine Sehne zum Metacarpus
e'' seine Sehne zum Os carpi accessorium
f Lig. accessoriometacarpeum
g Sehne des M. flexor carpi radiale
h M. flexor carpi ulnare
h' seine Sehne
i oberflächlicher Bauch des M. flexor digitalis superficialis
i' seine Sehne (in Abbildung 3 ein Stück herausgeschnitten)
k tiefer Bauch des M. flexor digitalis superficialis
l M. flexor digitalis profundus
l' seine Sehne
m Lig. collaterale carpi mediale
n M. interosseus medius
o Injektionsstellen

A Radius
B Processus styloideus ulnae
C Os carpi radiale
D Os carpi ulnare
E Os carpi accessorium
F Os carpale II et III
G Os carpale IV
H Os metacarpale III et IV
I Os metacarpale V

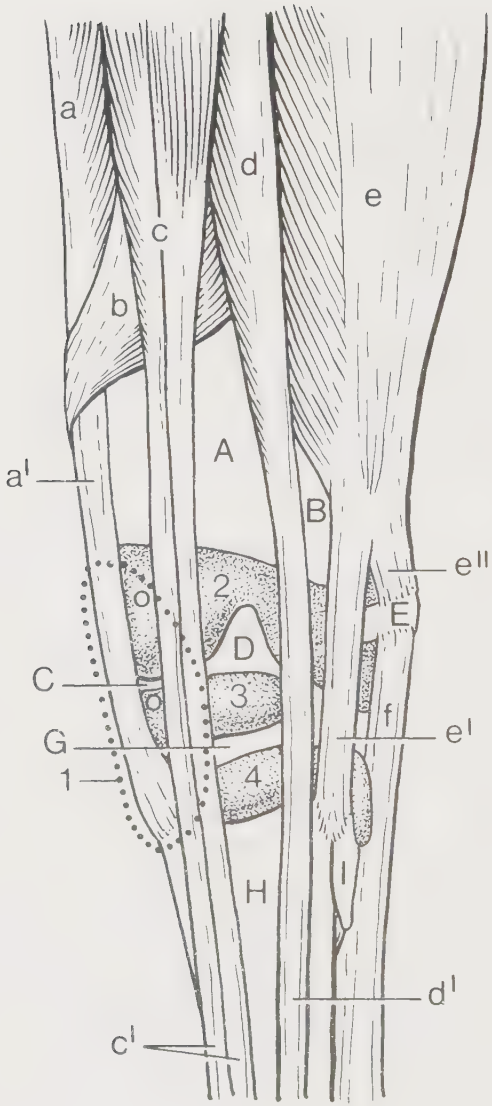

Abb. 1: Gelenkkapseln und Bursa subcutanea praecarpalis am linken Carpus einer Ziege. Ansicht von lateral.
Legende: S. 32-33

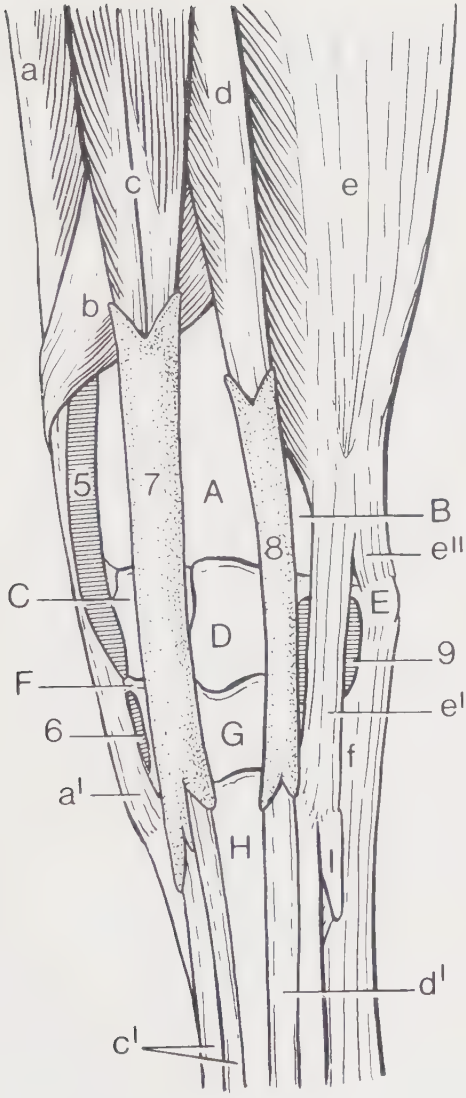

Abb. 2: Sehnenscheiden und Schleimbeutel am linken Carpus einer Ziege. Ansicht von lateral.

Legende: S. 32-33

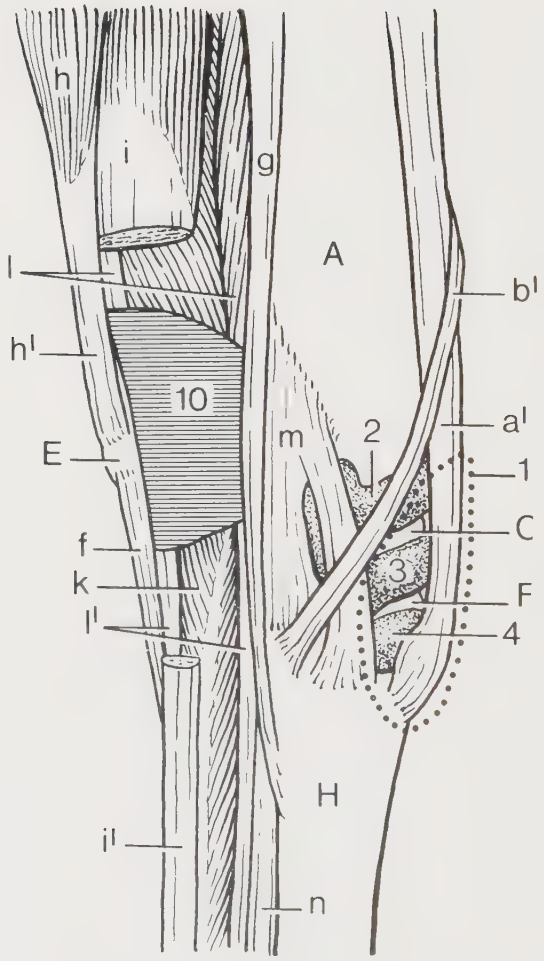

Abb. 3: Gelenkkapseln, Bursa subcutanea praecarpalis und Schleimbeutel des tiefen Bauches des M. flexor digitalis superficialis und des M. flexor digitalis profundus am linken Carpus einer Ziege. Ansicht von medial.

Legende: S. 32-33

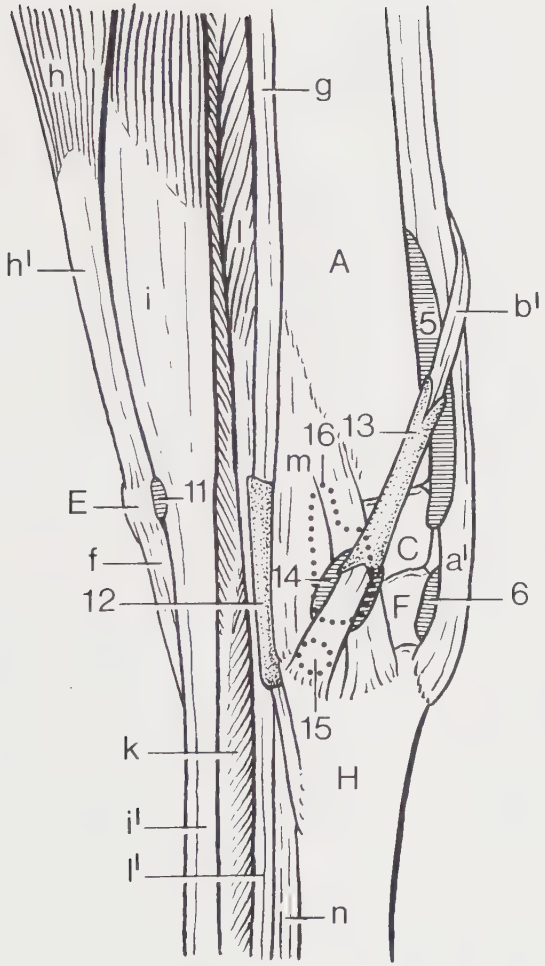

Abb. 4: Sehnenscheiden und Schleimbeutel am linken Carpus einer Ziege. Ansicht von medial.

Legende: S. 32-33

Abb. 5: Haut und Unterhaut dorsal am Carpus, Ziege, 4 Monate (Vergr. 20 x)

a) Retinaculum extensorum

Abb. 6: Haut und Unterhaut dorsal am Carpus mit Bursa subcutanea praecarpalis, Ziege, 6 Jahre (Vergr. 20 x)

a) Retinaculum extensorum
b) Lumen der Bursa subcutanea praecarpalis

Abb. 7: Epidermis mit Stratum lucidum (a) und dickem Stratum corneum (b), Ziege, 2 Jahre (Vergr. 100 x)

Abb. 8: Lumen der Bursa subcutanea praecarpalis, Ziege, 6 Jahre (Vergr. 100 x)

a) unveränderte kollagene Faserbündel der Subcutis
b) hyalinisierte kollagene Faserbündel der Subcutis
c) Lumen der Bursa subcutanea praecarpalis
d) Retinaculum extensorum

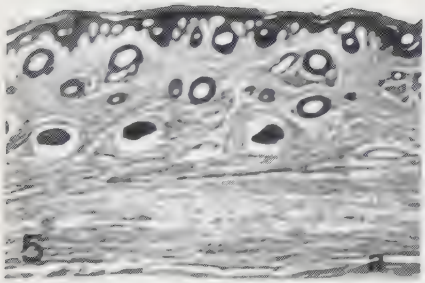
5
a

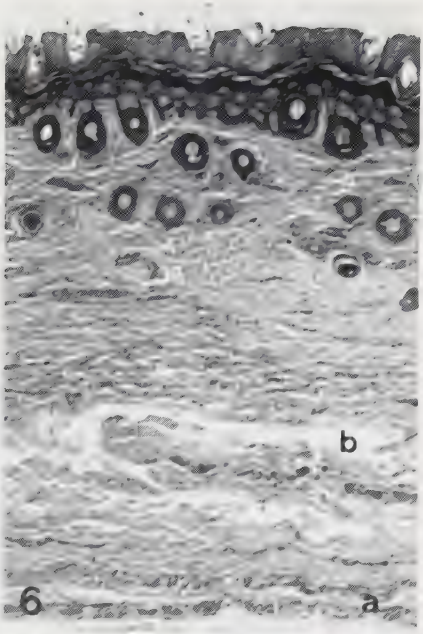
b
6
a

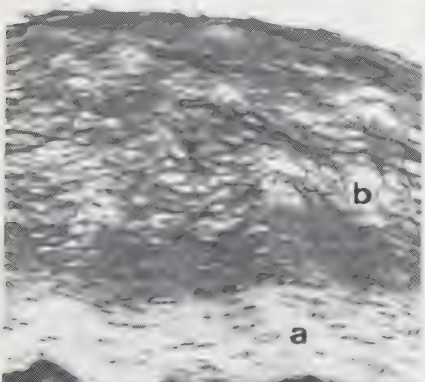
b
a

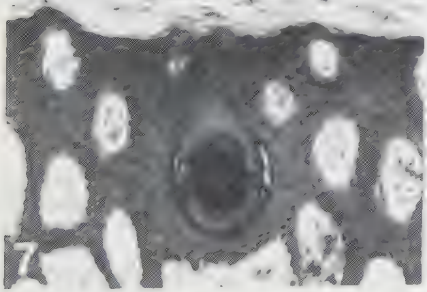
7

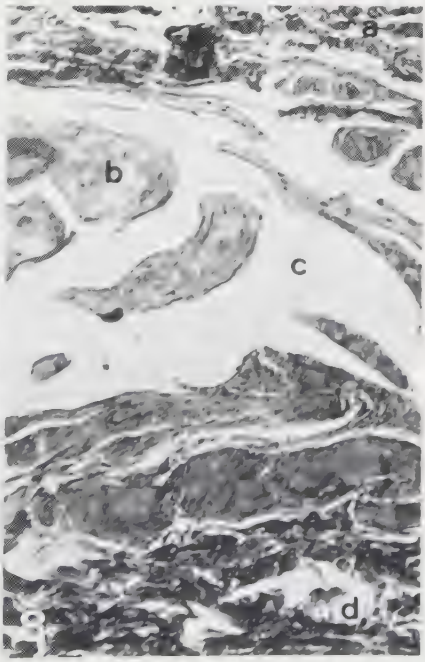
a
b
c
d

Abb. 9: unveränderte kollagene Faserbündel in der Subcutis dorsal am Carpus, Ziege, 4 Monate
(Phasenkontrast, Vergr. 580 x)

a) unveränderte kollagene Faserbündel

Abb. 10: hyalinisierte kollagene Faserbündel in der Subcutis dorsal am Carpus, Ziege, 6 Jahre
(Phasenkontrast, Vergr. 580 x)

a) Lumen der Bursa subcutanea praecarpalis
b) hyalinisierte kollagene Faserbündel

Abb. 11: hyalinisierte kollagene Fasern als Begrenzung der Bursa subcutanea praecarpalis, Ziege, 7 Jahre
(Vergr. 240 x)

a) Lumen der Bursa subcutanea praecarpalis

Abb. 12: herdförmige chronische Entzündung in der Subcutis, Ziege, 7 Jahre
(Vergr. 240 x)



9

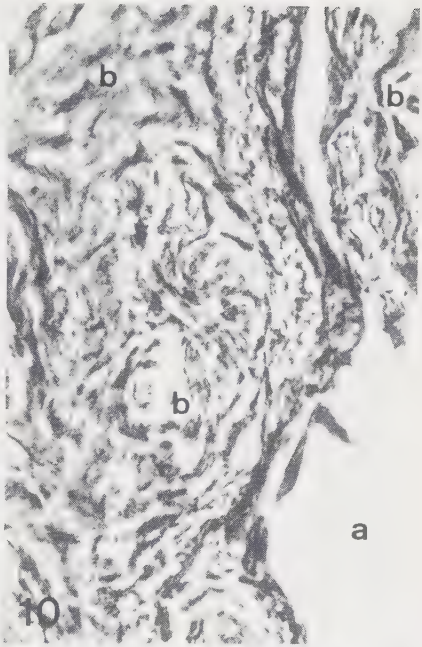

10

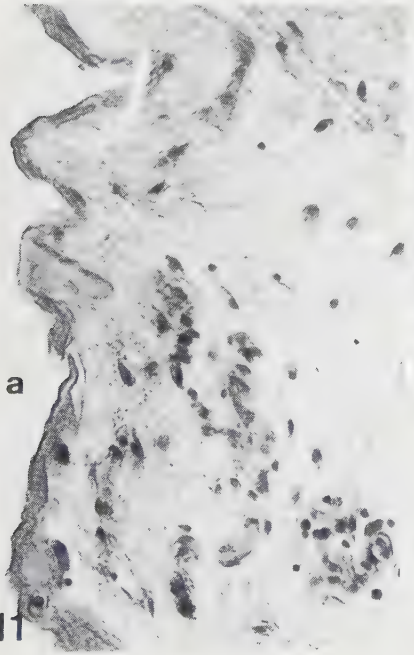

11

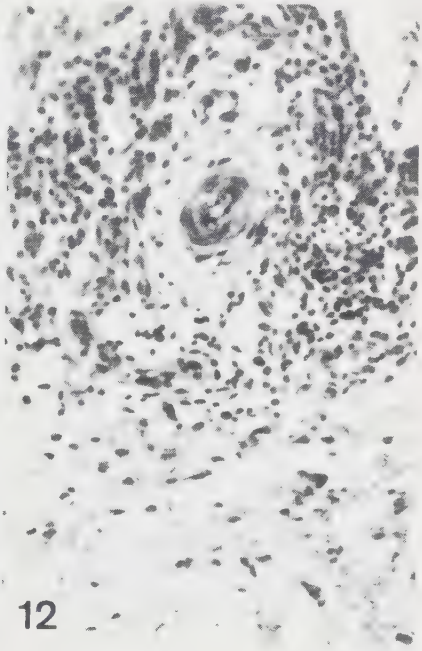

12

Abb. 13: Gelenkkapsel mit Synovialzotten, Ziege, 5 Jahre (Vergr. 100 x)

a) Gelenkkapsel
b) Synovialzotten

Abb. 14: Synovialzotte der Gelenkkapsel, Ziege, 2 Jahre (Vergr. 580 x)

Abb. 15: Synovialzotte der proximalen Bursa subtendinea des M. extensor carpi radialis, Ziege, 2 Jahre (Vergr. 580 x)

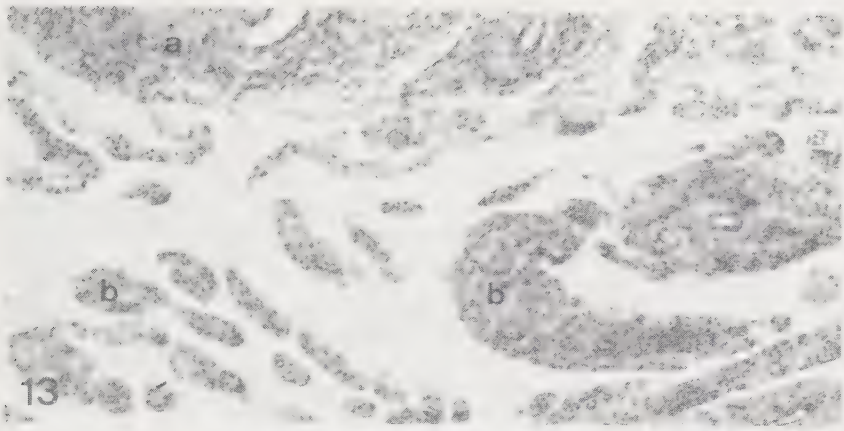

13

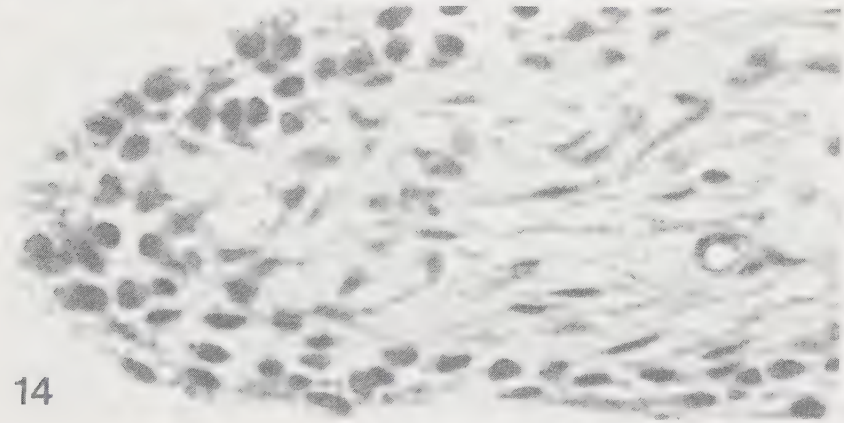

14

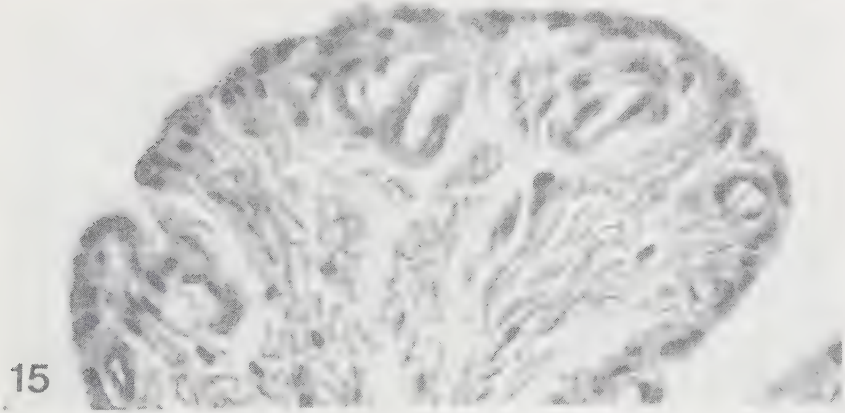

15

Verdankungen

Meinen herzlichen Dank möchte ich aussprechen:

Herrn Prof. Dr. J. Frewein für die jederzeit freundlich gewährte Hilfe bei der Ausführung der Untersuchungen und bei der Ueberarbeitung des Manuskriptes,

Herrn Prof. Dr. Dr. h.c. H. Stünzi für die Uebernahme des Korreferates,

Herrn PD Dr. H. Geyer für die vielen nützlichen Ratschläge,

Herrn Dr. P. Wild für die Mithilfe bei der Herstellung der Mikroaufnahmen,

Frau S. Pletscher für ihre ausgezeichneten graphischen Arbeiten,

Frau A. Hulftegger und Frau H. Coradi für die Herstellung der histologischen Präparate,

Frau B. Bachmann für die Reinschrift der Arbeit.

Curriculum vitae

Wick Otto, geboren am 12. Feburar 1950 in Zuzwil SG, Bürger von Zuzwil SG und Wuppenau TG

1957 - 1963	Primarschule in Zuzwil SG
1963 - 1964	Sekundarschule in Niederuzwil SG
1964 - 1971	Stiftsschule Einsiedeln
1971	Matura Typus A
1971 - 1976	Tierarztstudium an der Veterinär-Medizinischen Fakultät der Universität Zürich
1976	Staatsexamen
1977 - 1979	Assistent in der Grosstierpraxis von Dr. A. Braun, Frauenfeld
seit 1.8.1979	Assistent am Veterinär-Anatomischen Institut der Universität Zürich